

Dokument 15 **swissnosc** SSI-module

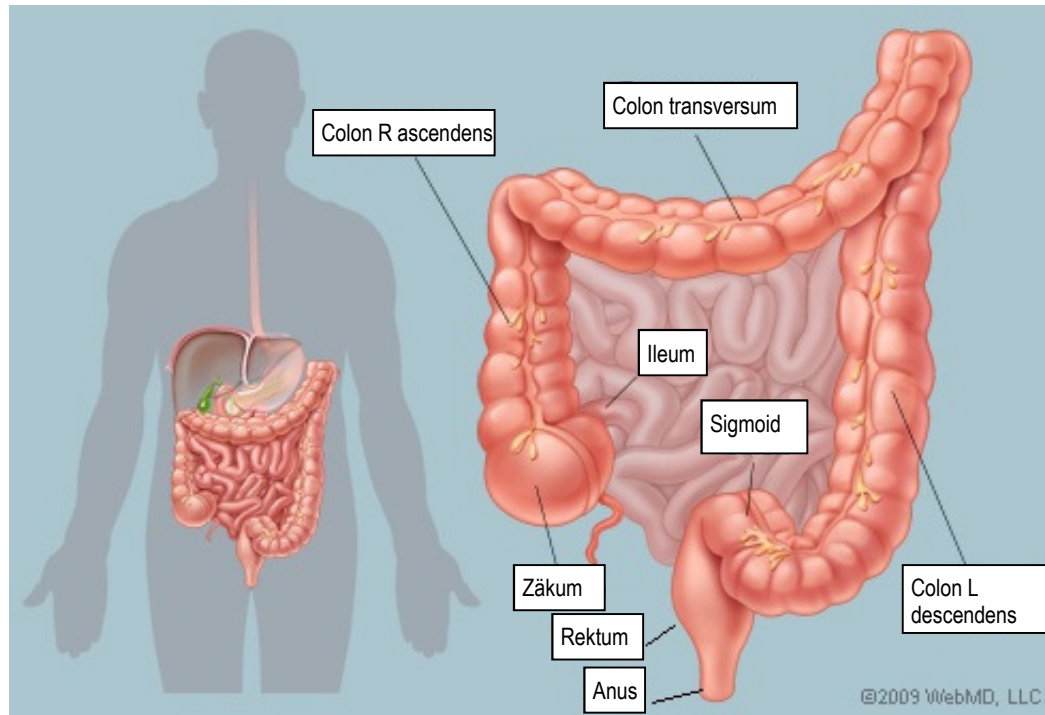
Schematische Darstellung und Kategorisierung der häufigsten Eingriffe am Colon und Rektum.

Version vom 01.10.2019

Dieses Dokument beschreibt die wesentlichen chirurgischen Eingriffe am Colon und Rektum. Es dient als Hilfestellung bei der Klassifizierung in die Kategorien „Colonchirurgie“ (Code 6) und „Rektumoperation“ (Code 281) in der Swissnoso Überwachung von postoperativen Wundinfektionen. Der Inhalt wurde aus chirurgischer Sicht absichtlich vereinfacht dargestellt.

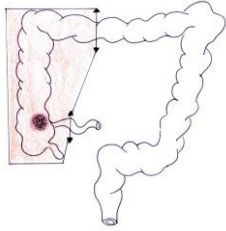
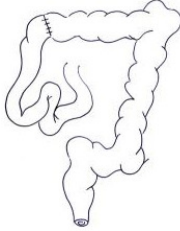
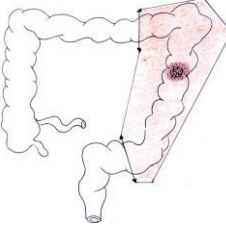
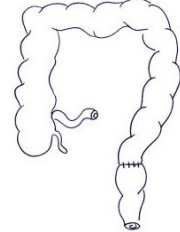
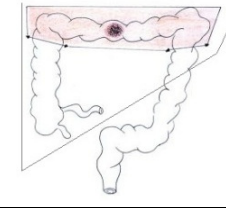
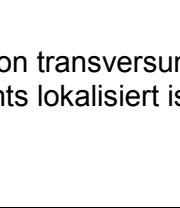
Die Tabelle auf den Seiten 2 bis 5 zeigt die Lokalisation der Colon- oder Rektumpathologie, erklärt die Art der Resektion und der Anastomose (falls vorhanden) mit Hilfe von einfachen Schemata, und verweist auf den CHOP Code 2019 (Schweizerische Operationsklassifikation¹) des Bundesamtes für Statistik (BFS). Obwohl die Operationen häufig mehr als einen CHOP Code umfassen, wird in der Tabelle nur der Hauptcode aufgeführt.

Anatomie



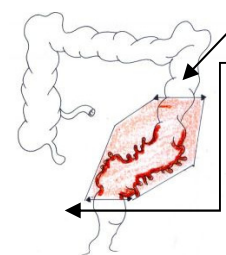
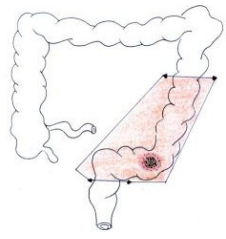
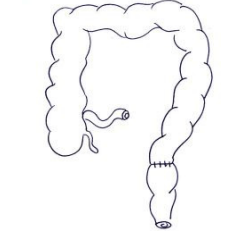
¹ Bundesamt für Statistik (BFS). Schweizerische Operationsklassifikation (CHOP). Systematisches Verzeichnis – Version 2019- Neuchâtel 2018
Version_01.10.2019

Dokument 15 **SWISSnosc** SSI-module

Lokalisation		Resektion / Anastomose		CHOP Code 2018				
Tumor oder andere Pathologie ² des rechten Colons		Hemikolektomie rechts mit Anastomose zwischen Dünndarm (Ileum) und Colon transversum		45.73.--	Hemikolektomie rechts, Radikale Kolektomie rechts, Ileocolektomie	Colon 6		
				45.72.--	Ileozäkale, Resektion von Zäkum und terminalem Ileum, Zäkumresektion			
Tumor oder andere Pathologie ² des linken Colons		Hemikolektomie links (inkl. Colon sigmoideum) mit Anastomose am kolo-rektalen Übergang		45.75.1-	Hemikolektomie links ohne Sigmaresektion : Resektion des Colon descendens und der linken Flexur	Colon 6		
				45.75.2-	Hemikolektomie links mit Sigmaresektion inkl. Resektion von intraperitonealen Rektumanteilen			
Tumor oder andere Pathologie ² des Colon transversum		1. Hemikolektomie rechts inkl. Colon transversum, falls der Tumor vorwiegend rechts lokalisiert ist (erweitere Resektion)		45.77.1-	Erweiterte Hemikolektomie rechts: Resektion des Colon transversum sowie des Colon ascendens	Colon 6		
				Oder	2. Hemikolektomie links inkl. Colon transversum, falls der Tumor vorwiegend links lokalisiert ist (erweitere Resektion)	45.77.2-	Erweiterte Hemikolektomie links: Resektion des Colon transversum sowie des Colon descendens	Colon 6
				Oder				

² Andere Pathologie wie z.B. Blutung, Divertikel oder andere
Version_01.10.2019

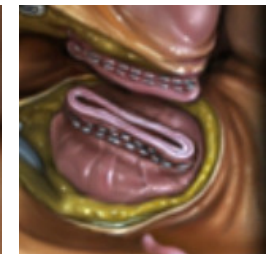
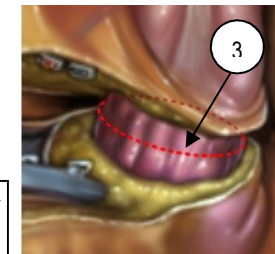
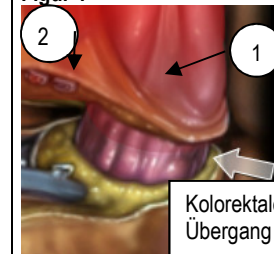
Dokument 15 **swissnosc** SSI-module

Lokalisation		Resektion / Anastomose		CHOP Code 2018		
A. Sigma-divertikulose oder -divertikulitis		Der proximale Schnitt wird durch einen Kolonabschnitt ohne Divertikulose gemacht Die Sigmoidektomie ist total und umfasst auch den kolorektalen Übergang. Figur 1		45.76-	Sigmoidektomie inkl. Resektion von intraperitonealen Rektumanteilen	Colon 6
		A und B: Sigmoidektomie inkl. Resektion von intraperitonealen Rektumanteilen (Figur 2) und Hemikolektomie links bei Tumoren. Die Resektionshöhe liegt oberhalb der peritonealen Umschlagsfalte. Figur 2 Je nach Lokalisation des Tumors kann dies eine partielle Resektion von mind.5 cm des Mesorektums bedeuten. Figur 3				
B. Tumor des Colon sigmoideum		Hemikolektomie links (inkl. Colon sigmoideum) und kolorektale Anastomose im oberen Teil des Rektums		45.76-	Resektion von intraperitonealen Rektumanteilen (siehe Bemerkung 1)	Rektum 281
				48.6-	Bei Resektion von extraperitonealen Rektumanteilen = Rektum (siehe Bemerkung 1)	

Anatomie des kolorektalen Übergangs

- Der Übergang wird von proximal am Ende der Taenia anterior (1) und von distal beim ersten Kollateralast der Vasa recta superiora (2) aufgefunden
- Die aborale Resektionsstelle des Colon sigmoideum liegt distal des kolorektalen Übergangs (3)
- Die Anastomose wird zwischen dem verbleibenden Colon und dem proximalen Rektum angelegt

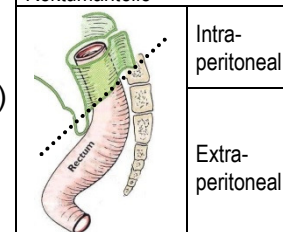
Figur 1



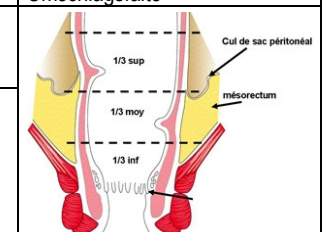
Bemerkung 1: die Version 2018 der Schweizerischen Operationsklassifikation (CHOP) verwendet die anatomischen Beziehungen zwischen Rektum und Peritoneum zur Unterscheidung zwischen Colonchirurgie und Rektumchirurgie bei der Sigmoidektomie:

- Resektion von intraperitonealen Rektumanteilen (oberhalb der peritonealen Umschlagsfalte) = 45.76 = Colon (6)
- Resektion von extraperitonealen Rektumanteilen (unterhalb der peritonealen Umschlagsfalte) = Rektosigmoidektomie (48.6-) = Rektum (281)
- Wenn die Indikation zum Eingriff eine Divertikulose und/oder Divertikulitis ist, wird dies als Colon (6) klassifiziert

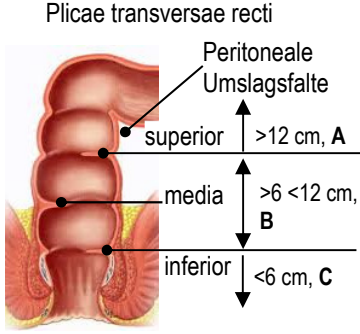
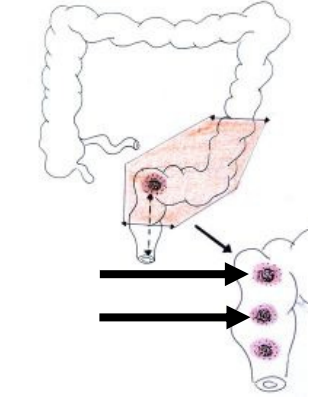
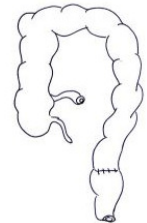
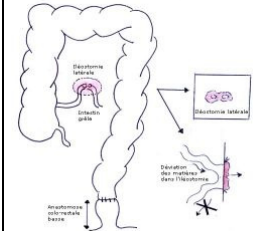
Figur 2: intraperitoneale Rektumanteile



Figur 3: Mesorektum und Umschlagsfalte

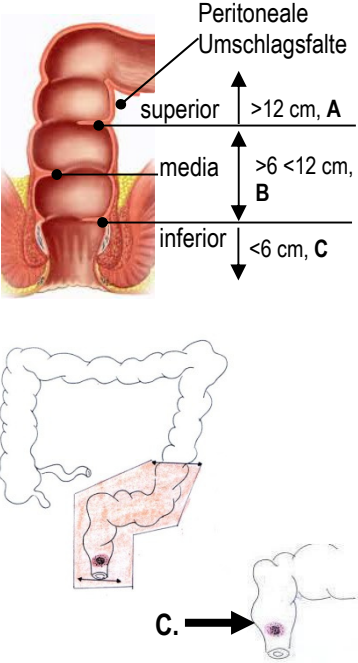

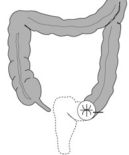
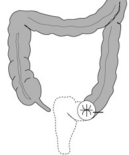




Dokument 15 **swissnosc** SSI-module

Lokalisation		Resektion / Anastomose	CHOP Code 2018		
<p>A. Tumor des oberen Rektums (>12-16 von der Anokutanlinie³)</p> <p>B. Tumor des mittleren Rektums (>6-12 cm von der Anokutanlinie³)</p>	<p>Anatomie</p>  <p>Lokalisation des Tumors</p> 	<p>A. Oberes Rektum: >12-16 cm von der Anokutanlinie= Anteriore Rektumresektion über abdominalen Zugang</p>	<p>48.66.2- Anteriore Rektumresektion</p> <p>48.66.21 Anteriore Rektumresektion mit Anastomose</p> <p>48.66.22 Anteriore Rektumresektion mit Enterostoma und Blindverschluss</p> <p>48.66.25 Anteriore Rektumresektion, peranal</p>	<p>Rektum 281</p>	
		<p>B. Mittleres Rektum: >6-<12 cm von der Anokutanlinie = Tiefe anteriore Rektumresektion und mesorektale Exzision über abdominalen Zugang</p>	<p>48.66.3- Tiefe anteriore Rektumresektion</p> <p>48.66.31 Tiefe anteriore Rektumresektion mit Anastomose</p> <p>48.66.32 Tiefe anteriore Rektumresektion mit Enterostoma und Blindverschluss</p> <p>48.66.35 Tiefe anteriore Rektumresektion, peranal</p>		
		<p>Wiederherstellung der Kontinuität durch tiefe kolorektale Anastomose (mechanisch oder manuell) und oft transiente Ileostomie zur Entlastung</p>	<p>Tiefe kolorektale Anastomose</p> 		<p>Doppelläufige Ileostomie oder terminale Kolostomie</p> 
		<p>Bemerkung 2: die Version 2018 der Schweizerischen Operationsklassifikation (CHOP) unterscheidet die anteriore Rektumresektion mit Resektionshöhe unterhalb der peritonealen Umschlagsfalte in zwei Kategorien:</p> <ul style="list-style-type: none"> → Anteriore Rektumresektion (A) → Tiefe anteriore Rektumresektion (B). <p>Für die tiefe anteriore Rektumresektion gilt zusätzlich das Kriterium, dass sich bei einer malignen Neoplasie die aborale Begrenzung des Tumors ≤ 12 cm von der Anokutanlinie entfernt befindet.</p> <p>Bei diesen zwei Kategorien liegt die Resektionshöhe unterhalb der peritonealen Umschlagsfalte = Rektum (281). Figur 2</p>			

³ Die Unterscheidung zwischen oberem, mittlerem und unterem Rektum anhand der Entfernung von der Anokutanlinie ist eine allgemein gültige Definition. Aus technischer Sicht orientiert sich der Chirurg bei der Lokalisation eines Tumors aber auch an der peritonealen Umschlagsfalte (Douglasraum). ³ Die Unterscheidung zwischen oberem, mittlerem und unterem Rektum anhand der Entfernung von der Anokutanlinie ist eine allgemein gültige Definition. Aus technischer Sicht orientiert sich der Chirurg bei der Lokalisation eines Tumors aber auch an der peritonealen Umschlagsfalte (Douglasraum).

Dokument 15 **swissnosc** SSI-module

Lokalisation	Resektion / Anastomose / Enterostoma	CHOP Code 2018			
<p>C. Tumor des unteren Rektums (0 – <6 cm Anokutanlinie⁴)</p> 	<p>In Abhängigkeit der Tumorlokalisation des unteren Rektums → Resektion ohne Sphinktererhaltung oder mit Sphinktererhaltung</p> <p>C1. Resektion ohne Sphinktererhaltung</p> <p>→ Falls der äussere Analschliessmuskel befallen ist: abdomino-perineale Amputation mit künstlichem Anus auf der linken Seite</p>	<p>48.5-</p> <p>48.51</p> <p>48.53</p> <p>48.59</p>	<p>Rektumresektion ohne Sphinktererhaltung</p> <p>Abdominoperineale Resektion</p> <p>Abdominosakrale, sakroperineale und perineale Resektion</p> <p>Sonstige Resektion ohne Sphinktererhaltung</p>	<p>Rektum 281</p>	
	<p>C2. Resektion mit Sphinktererhaltung</p> <p>→ Tiefe anteriore Resektion mit Sphinktererhaltung</p> <p>→ Intersphinktäre Resektion für Tumoren, die sich näher als 1 oder 2 cm vom Analsphinkter befinden</p>	<p>Abdomino-perineale Amputation AAP</p> <p>Kombinierte synchrone Amputation ACS</p>  	<p>Terminale Kolostomie</p>  <p>Rektum 281</p>		
		<p>48.66-</p> <p>48.66.1-</p> <p>48.65</p>	<p>Rektumresektion mit Sphinktererhaltung</p> <p>Manschettenresektion und tubuläre Resektion des Rektums</p> <p>Rektumresektion nach Duhamel</p> <p>Sonstige Resektion</p>		<p>Rektum 281</p>
		<p>Tiefe kolo-ale Anastomose</p> 	<p>Mechanisch</p> 		
		<p>1. Abdomino-perineale Amputation: Resektion des distalen Colon sigmoideum, des pelvinen Rektums und des Mesorektum über einen abdominalen Zugang sowie des Analkanals, des Sphinkterapparats, eines Teils der Analmuskulatur und der perianalen Haut über einen perinealen Zugang mit endständiger Kolostomie. Der Eingriff wird bei Patienten mit schlechter Sphinkterfunktion resp. Tumorerkrankung speziell des externen Sphinkters angewendet.</p> <p>2. Tiefe, anteriore Resektion: Eine Resektion mit Sphinktererhaltung gefolgt von einer mechanischen oder manuellen kolo-analen Anastomose, geschützt durch eine Ileostomie, wird gelegentlich ebenfalls durchgeführt.</p> <p>3. Die intersphinktäre Resektion schliesst eine Resektion des inneren Analsphinkters ein.</p>			

⁴ Die Unterscheidung zwischen oberem, mittlerem und unterem Rektum anhand der Entfernung von der Anokutanlinie ist eine allgemeingültige Definition. Aus technischer Sicht orientiert sich der Chirurg bei der Lokalisation eines Tumors aber auch an der peritonealen Umschlagsfalte (Douglasraum).