

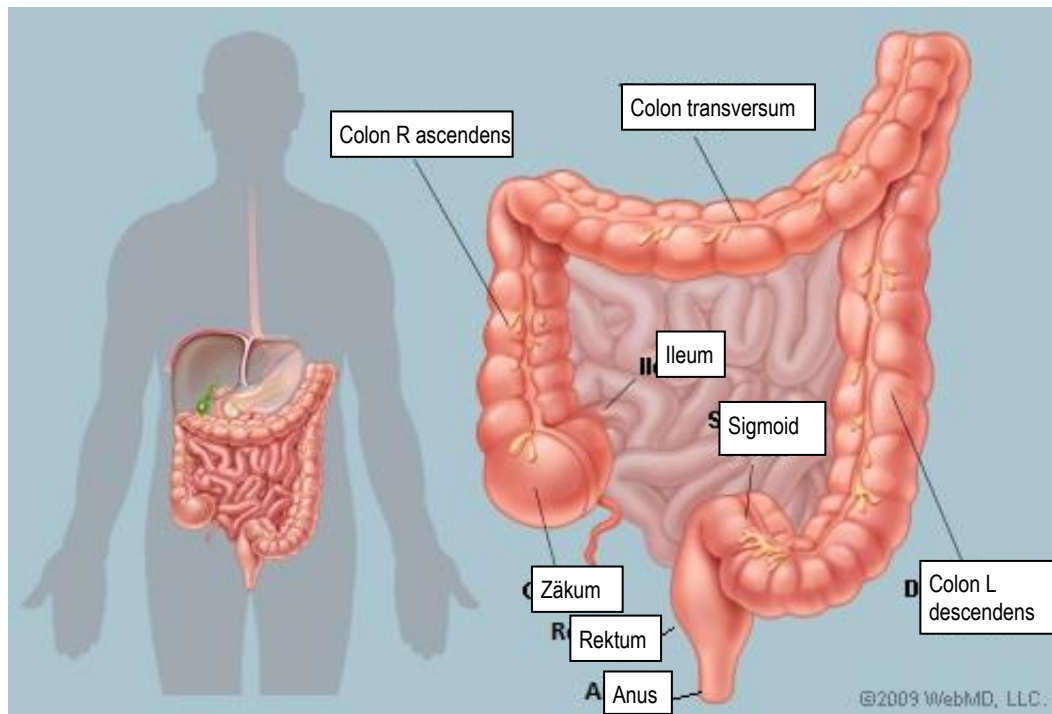
## Dokument 15 Schematische Darstellung und Kategorisierung der häufigsten Eingriffe am Colon und Rektum.

V 01.01.2026

Dieses Dokument beschreibt die wesentlichen chirurgischen Eingriffe am Colon und Rektum. Es dient als Hilfestellung bei der Klassifizierung in die Kategorien „Colonchirurgie“ (Code 6) und „Rektumoperation“ (Code 281) in der Swissnoso Überwachung von postoperativen Wundinfektionen. Der Inhalt wurde aus chirurgischer Sicht absichtlich vereinfacht dargestellt.

Die Tabelle auf den Seiten 2 bis 5 zeigt die Lokalisation der Colon- oder Rektumpathologie, erklärt die Art der Resektion und der Anastomose (falls vorhanden) mit Hilfe von einfachen Schemata, und verweist auf den CHOP Code 2024 (Schweizerische Operationsklassifikation<sup>1</sup>) des Bundesamtes für Statistik (BFS). Obwohl die Operationen häufig mehr als einen CHOP Code umfassen, wird in der Tabelle nur der Hauptcode aufgeführt.

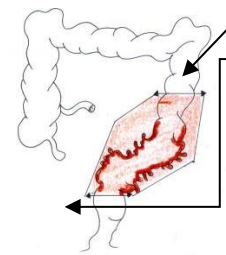
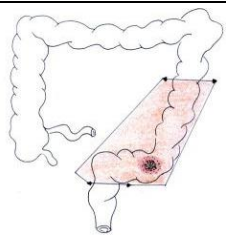
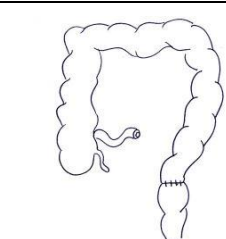
### Anatomie



<sup>1</sup> Bundesamt für Statistik (BFS). Schweizerische Operationsklassifikation (CHOP). Systematisches Verzeichnis – Version 2024- Neuchâtel 2023

Lokalisation		Resektion / Anastomose		CHOP Code		
Tumor oder andere Pathologie <sup>2</sup> des rechten Colons		Hemikolektomie rechts mit Anastomose zwischen Dünndarm (Ileum) und Colon transversum		45.73.--	Hemikolektomie rechts, Radikale Kolektomie rechts, Ileocoliektomie	Colon 6
				45.72.--	Ileozäkale, Resektion von Zäkum und terminalem Ileum, Zäkumresektion	
Tumor oder andere Pathologie <sup>2</sup> des linken Colons		Hemikolektomie links (inkl. Colon sigmoideum) mit Anastomose am kolo-rektalen Übergang		45.75.1-	Hemikolektomie links <b>ohne Sigmaresektion</b> : Resektion des Colon descendens und der linken Flexur	Colon 6
				45.75.2-	Hemikolektomie links <b>mit Sigmaresektion</b> inkl. Resektion von intraperitonealen Rektumanteilen	
Tumor oder andere Pathologie <sup>2</sup> des Colon transversums		1. Hemikolektomie rechts inkl. Colon transversum, falls der Tumor vorwiegend rechts lokalisiert ist (erweiterte Resektion)		45.77.1-	Erweiterte Hemikolektomie rechts: Resektion des Colon transversum sowie des Colon ascendens	Colon 6
		<b>Oder</b> 2. Hemikolektomie links inkl. Colon transversum, falls der Tumor vorwiegend links lokalisiert ist (erweiterte Resektion)		45.77.2-	Erweiterte Hemikolektomie links: Resektion des Colon transversum sowie des Colon descendens	Colon 6
		<b>Oder</b> 3. In Ausnahmefällen Resektion des Colon transversum alleine		45.74.-	Resektion des Colon transversum, Transverse Kolektomie	Colon 6

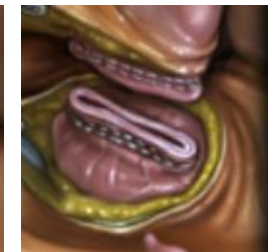
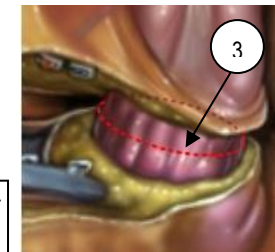
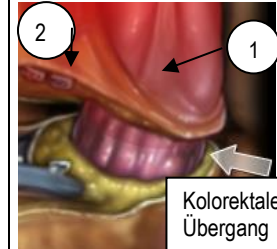
<sup>2</sup> Andere Pathologie wie z.B. Blutung, Divertikel oder andere

Lokalisation		Resektion / Anastomose		CHOP Code		
A. Sigma-divertikULOse oder -divertikulITIS		Der proximale Schnitt wird durch einen Kolonabschnitt ohne DivertikULOse gemacht Die Sigmoidektomie ist total und umfasst <b>auch den kolorektalen Übergang. Abb 1</b>		45.76-	Sigmoidektomie inkl. Resektion von intraperitonealen Rektumanteilen	Colon 6
		A und B: Sigmoidektomie inkl. Resektion von intraperitonealen Rektumanteilen (Abb 2) und Hemikolektomie links bei Tumoren. Die Resektionshöhe liegt oberhalb der peritonealen Umschlagsfalte. Abb 2 Je nach Lokalisation des Tumors kann dies eine partielle Resektion von mind.5 cm des Mesorektums bedeuten. Abb 3				
B. Tumor des Colon sigmoideums		Hemikolektomie links (inkl. Colon sigmoideum) und kolorektale Anastomose im oberen Teil des Rektums		45.76-	Resektion von intraperitonealen Rektumanteilen (siehe Bemerkung 1)	Rektum 281
				48.6-	Bei Resektion von extraperitonealen Rektumanteilen = Rektum (siehe Bemerkung 1)	

**Anatomie des kolorektalen Übergangs**

- Der Übergang wird von proximal am Ende der Taenia anterior (1) und von distal beim ersten Kollateralast der Vasa recta superiora (2) aufgefunden
- Die aborale Resektionsstelle des Colon sigmoideum liegt distal des kolorektalen Übergangs (3)
- Die Anastomose wird zwischen dem verbleibenden Kolon und dem proximalen Rektum angelegt

Abb 1



**Bemerkung 1:** Seit 2018 verwendet die Schweizerische Operationsklassifikation (CHOP) die anatomischen Beziehungen zwischen Rektum und Peritoneum zur Unterscheidung zwischen Colonchirurgie und Rektumchirurgie bei der Sigmoidektomie:

- Resektion von intraperitonealen Rektumanteilen (oberhalb der peritonealen Umschlagsfalte) = 45.76 = Colon (6)
- Resektion von extraperitonealen Rektumanteilen (unterhalb der peritonealen Umschlagsfalte) = Rektosigmoidektomie (48.6-) = Rektum (281)
- Wenn die Indikation zum Eingriff eine DivertikULOse und/oder DivertikulITIS ist, wird dies als Colon (6) klassifiziert

Abb 2: intraperitoneale Rektumanteile

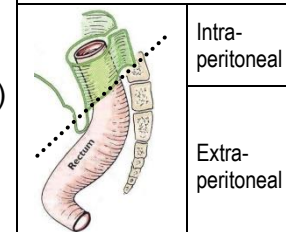
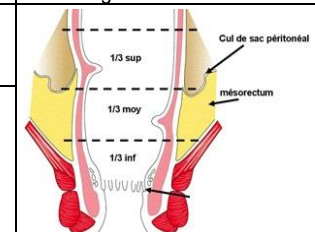


Abb 3: Mesorektum und Umschlagsfalte



Lokalisation		Resektion / Anastomose	CHOP Code			
<p><b>A. Tumor des oberen Rektums (&gt;12-16 von der Anokutanlinie<sup>3</sup>)</b></p> <p><b>B. Tumor des mittleren Rektums (&gt;6-12 cm von der Anokutanlinie<sup>3</sup>)</b></p>	<p><b>Anatomie</b></p> <p><b>Lokalisation des Tumors</b></p>	<p><b>A. Oberes Rektum: &gt;12-16 cm von der Anokutanlinie= Anteriore Rektumresektion über abdominalen Zugang</b></p>	<b>48.66.2-</b> Anteriore Rektumresektion	<b>Rektum 281</b>		
			<b>48.66.21</b> Anteriore Rektumresektion mit Anastomose			
			<b>48.66.22</b> Anteriore Rektumresektion mit Enterostoma und Blindverschluss			
			<b>48.66.25</b> Anteriore Rektumresektion, peranal			
		<p><b>B. Mittleres Rektum: &gt;6-&lt;12 cm von der Anokutanlinie = Tiefe anteriore Rektumresektion und mesorektale Exzision über abdominalen Zugang</b></p>	<b>48.66.3-</b> Tiefe anteriore Rektumresektion			
			<b>48.66.31</b> Tiefe anteriore Rektumresektion mit Anastomose			
			<b>48.66.32</b> Tiefe anteriore Rektumresektion mit Enterostoma und Blindverschluss			
			<b>48.66.35</b> Tiefe anteriore Rektumresektion, peranal			
		<p><b>Wiederherstellung der Kontinuität durch tiefe kolorektale Anastomose</b> (mechanisch oder manuell) und oft <b>transiente Ileostomie</b> zur Entlastung</p>			Tiefe kolorektale Anastomose	Doppelläufige Ileostomie oder terminale Kolostomie
<p><b>Bemerkung 2:</b> Seit 2018 unterscheidet die Schweizerische Operationsklassifikation (CHOP) die anteriore Rektumresektion mit Resektionshöhe unterhalb der peritonealen Umschlagsfalte in zwei Kategorien:</p> <ul style="list-style-type: none"> <li>→ Anteriore Rektumresektion (A)</li> <li>→ Tiefe anteriore Rektumresektion (B).</li> </ul> <p>Für die tiefe anteriore Rektumresektion gilt zusätzlich das Kriterium, dass sich bei einer malignen Neoplasie die aborale Begrenzung des Tumors <math>\leq 12</math> cm von der Anokutanlinie entfernt befindet.</p> <p>Bei diesen zwei Kategorien liegt die Resektionshöhe unterhalb der peritonealen Umschlagsfalte = Rektum (281). <b>Abb 2</b></p>						

<sup>3</sup> Die Unterscheidung zwischen oberem, mittlerem und unterem Rektum anhand der Entfernung von der Anokutanlinie ist eine allgemein gültige Definition. Aus technischer Sicht orientiert sich der Chirurg bei der Lokalisation eines Tumors aber auch an der peritonealen Umschlagsfalte (Douglasraum). <sup>3</sup> Die Unterscheidung zwischen oberem, mittlerem und unterem Rektum anhand der Entfernung von der Anokutanlinie ist eine allgemein gültige Definition. Aus technischer Sicht orientiert sich der Chirurg bei der Lokalisation eines Tumors aber auch an der peritonealen Umschlagsfalte (Douglasraum).

Lokalisation	Resektion / Anastomose / Enterostoma	CHOP Code							
<p><b>C. Tumor des unteren Rektums (0 – &lt;6 cm Anokutanlinie<sup>4</sup>)</b></p> <p>Peritoneale Umschlagsfalte</p> <p>superior &gt;12 cm, A</p> <p>media &gt;6 &lt;12 cm, B</p> <p>inferior &lt;6 cm, C</p> <p>C. →</p>	<p><b>In Abhängigkeit der Tumorlokalisierung des unteren Rektums → Rektumresektion ohne Sphinktererhaltung oder mit Sphinktererhaltung</b></p> <p><b>C1. Rektumresektion ohne Sphinktererhaltung</b></p> <p>→ Falls der äussere Analschliessmuskel befallen ist: <b>abdomino-perineale Amputation</b> mit künstlichem Anus auf der linken Seite</p>	48.5-	Rektumresektion <b>ohne</b> Sphinktererhaltung	Rektum 281					
		48.51	Abdominoperineale Rektumresektion						
		48.53	Abdominosakrale, sakroperineale und perineale Rektumresektion						
		48.59	Sonstige Rektumresektion ohne Sphinktererhaltung						
		<p><b>C2. Rektumresektion mit Sphinktererhaltung</b></p> <p>→ Tiefe anteriore Rektumresektion <b>mit Sphinktererhaltung</b></p> <p>→ <b>Intersphinktäre Resektion</b> für Tumoren, die sich näher als 1 oder 2 cm vom Analsphinkter befinden</p>	Abdomino-perineale Rektumresektion		Terminale Kolostomie		Rektum 281		
			48.66-	Rektumresektion <b>mit</b> Sphinktererhaltung	Rektum 281				
		48.66.1-	Manschettenresektion und tubuläre Resektion des Rektums						
		48.65	Rektumresektion nach Duhamel Sonstige Rektumresektion						
			Tiefe kolo-anale Anastomose	<table border="1"> <tr> <td data-bbox="1630 837 1861 885">Mechanisch</td> <td data-bbox="1861 837 2011 885">Manuell</td> </tr> <tr> <td data-bbox="1630 885 1861 1082"> </td> <td data-bbox="1861 885 2011 1082"> </td> </tr> </table>	Mechanisch	Manuell			Rektum 281
Mechanisch	Manuell								
<p><b>1. Abdomino-perineale Amputation:</b> Resektion des distalen Colon sigmoideum, des pelvinen Rektums und des Mesorektum über einen abdominalen Zugang sowie des Analkanals, des Sphinkterapparats, eines Teils der Analmuskulatur und der perianalen Haut über einen perinealen Zugang mit endständiger Kolostomie. Der Eingriff wird bei Patienten mit schlechter Sphinkterfunktion resp. Tumordinfiltration speziell des externen Sphinkters angewendet.</p> <p><b>2. Tiefe, anteriore Resektion:</b> Eine Resektion mit Sphinktererhaltung gefolgt von einer mechanischen oder manuellen kolo-analen Anastomose, geschützt durch eine Ileostomie, wird gelegentlich ebenfalls durchgeführt.</p> <p><b>3. Die intersphinktäre Resektion</b> schliesst eine Resektion des inneren Analsphinkters ein.</p>									

<sup>4</sup> Die Unterscheidung zwischen oberem, mittlerem und unterem Rektum anhand der Entfernung von der Anokutanlinie ist eine allgemeingültige Definition. Aus technischer Sicht orientiert sich der Chirurg bei der Lokalisation eines Tumors aber auch an der peritonealen Umschlagsfalte (Douglasraum).