

Document 15 **swissnosc** SSI-module

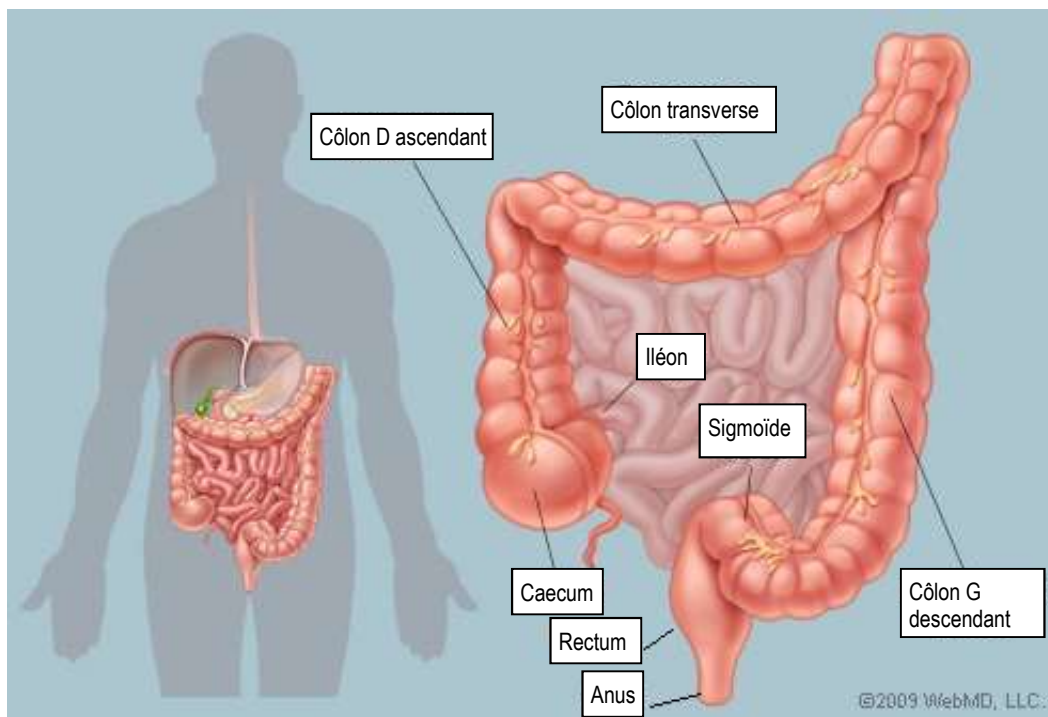
Catégorisation et schéma des interventions sur le côlon et le rectum les plus fréquentes

Version 01.10.2021

Ce document présente les principales interventions chirurgicales sur le côlon et le rectum. Il sert d'aide à la décision pour classer les interventions dans les catégories « chirurgie du côlon, code 6 » et « opérations du rectum, code 281 » dans le système de surveillance Swissnoso. D'un point de vue chirurgical, son contenu est volontairement simplifié.

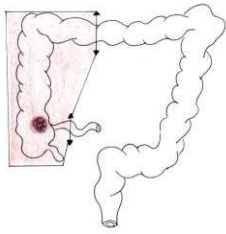
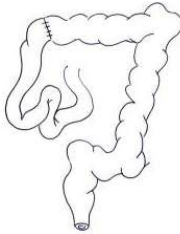
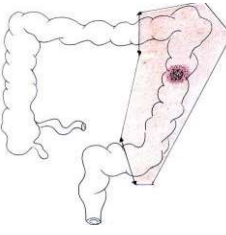
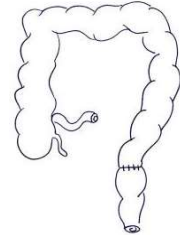
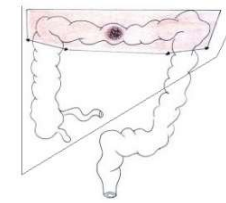
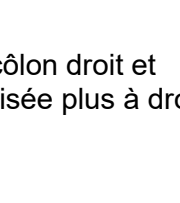
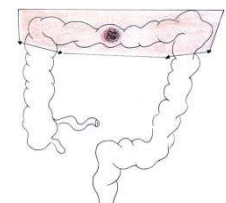
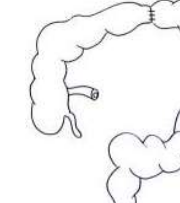
Le tableau des pages 2 à 5 présente la localisation de la pathologie colique ou rectale, explique le type de résection et d'anastomose (si présente) à l'aide de schémas simples, et cite les codes de la Classification Suisse des Interventions Chirurgicales¹ (CHOP, version 2021) de l'Office fédéral de la statistique (OFS). Pour rappel, les opérations comportent souvent plus d'un code CHOP, mais seul le code principal est présenté dans le tableau.

Rappel anatomique



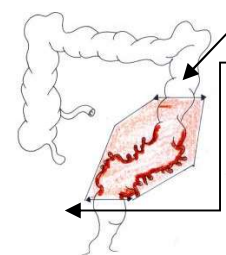
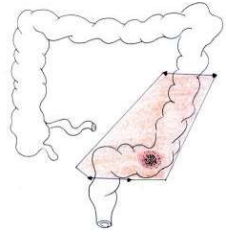
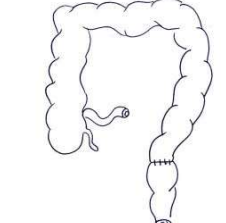
¹ Office fédéral de la statistique (OFS). Classification Suisse des Interventions Chirurgicales (CHOP). Index systématique – Version 2021- Neuchâtel 2020
Version_01.10.2021_

Document 15 **swissnosc** SSI-module

Localisation		Résection / anastomose		Codes CHOP et procédures		
Tumeur ou autre pathologie ² du côlon droit		Réalisation d'une hémicolectomie droite et une anastomose entre l'intestin grêle (iléon) et la partie transverse du côlon		45.73.--	Hémicolectomie droite, colectomie droite radicale, iléocoliectomie	Côlon 6
				45.72.--	Résection iléo-caecale: résection du caecum et iléon terminal, résection du caecum	
Tumeur ou autre pathologie ² du côlon gauche		Réalisation d'une hémicolectomie gauche (y compris sigmoïde) et d'une anastomose au niveau de la jonction colo-rectale		45.75.1-	Hémicolectomie gauche sans sigmoïdectomie: résection côlon ascendant et angle colique gauche	Côlon 6
				45.75.2-	Hémicolectomie gauche avec sigmoïdectomie yc celle incluant la résection de parties intrapéritonéales du rectum	
Tumeur ou autre pathologie ² du côlon transverse		1. Réalisation d'une résection du côlon droit et transverse si la tumeur est localisée plus à droite (résection étendue)		45.77.1-	Hémicolectomie droite étendue: résection du côlon transverse et du côlon ascendant	Côlon 6
				ou	2. réalisation d'une résection du côlon gauche et transverse si la tumeur est localisée plus à gauche (résection étendue)	45.77.2-
		3. dans des cas exceptionnels, résection du côlon transverse seul		45.74.-	Résection du côlon transverse, colectomie transverse	Côlon 6

² Autre pathologie telle que saignement, diverticule ou autre
Version_01.10.2021_

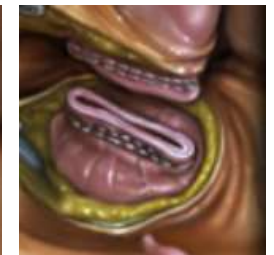
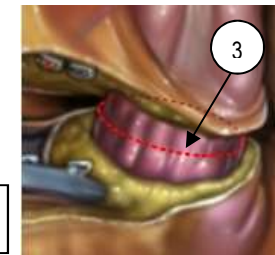
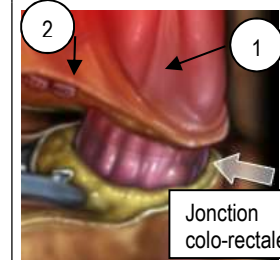
Document 15 **swissnosc** SSI-module

Localisation		Résection / anastomose	Codes CHOP			
A. Diverticulose ou diverticulite du sigmoïde		La section proximale se fait sur un côlon souple non diverticulaire La sigmoïdectomie est totale et emporte la jonction colo-rectale . Figure 1	45.76-	Sigmoïdectomie y compris la résection de parties intrapéritonéales du rectum	Côlon 6	
		A et B: réalisation d'une sigmoïdectomie incluant la résection de parties intrapéritonéales du rectum (Figure 2) et d'une hémicolectomie gauche en cas de tumeur. La section se situe au-dessus du repli péritonéal. Figure 2 Selon la localisation de la tumeur, ceci peut impliquer une résection partielle d'au moins 5 cm du mésorectum. Figure 3				
B. Tumeur du sigmoïde		Réalisation d'une hémicolectomie gauche (y compris du sigmoïde) et d'une anastomose colo-rectale au niveau de la partie haute du rectum		45.76-	Résection de parties intrapéritonéales du rectum (voir note 1)	Rectum 281
				48.6-	Si résection des parties extrapéritonéales du rectum = rectum (voir note 1)	

Plans anatomiques de la jonction colo-rectale.

- La jonction est repérée en avant du rectum par la fin du tænia antérieur (1) et en arrière par la première branche collatérale des vaisseaux rectaux supérieurs (2)
- La section distale du sigmoïde est réalisée **sous la jonction colo-rectale (3) au-dessus du repli péritonéal**
- L'anastomose est effectuée entre la partie haute du rectum et la partie proximale du côlon

Figure 1



Note 1 : depuis 2018, la Classification Suisse des Interventions chirurgicales utilise la relation anatomique du rectum avec le péritoine pour différencier la chirurgie du côlon de celle du rectum en cas de sigmoïdectomie avec:

- Résection des parties intrapéritonéales du rectum (en dessus du repli péritonéal) = 45.76 = côlon (6)
- Résection des parties extrapéritonéales du rectum (en dessous du repli péritonéal) = rectosigmoïdectomie (48.6-) = rectum (281)

Lorsque le motif d'intervention est une diverticulose et/ou une diverticulite, celle-ci est classée comme un côlon (6)

Figure 2 : parties intrapéritonéales du rectum

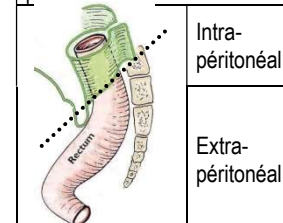
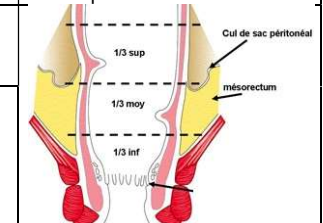
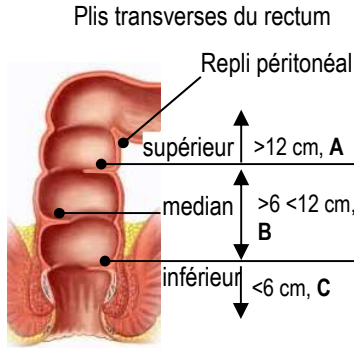
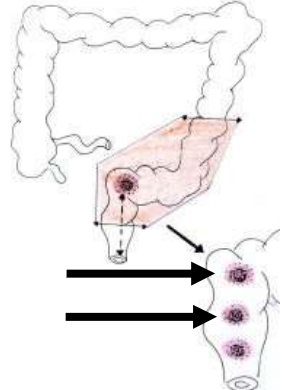
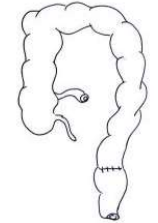
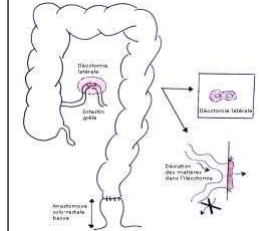


Figure 3 : mésorectum et cul de sac péritonéal



Document 15 **swissnosc** SSI-module

Localisation		Résection / anastomose	Codes CHOP		
A. Tumeur du haut rectum (>12-16 cm de la marge anale³) B. Tumeur du moyen rectum (>6-12 cm de la marge anale³)	Rappel anatomique Plis transverses du rectum  Repli péritonéal supérieur >12 cm, A median >6 <12 cm, B inférieur <6 cm, C Localisation de la tumeur 	A. Haut rectum= tiers supérieur: >12-16 cm de la marge anale = résection antérieure du rectum par voie abdominale	48.66.2- Résection antérieure du rectum. 48.66.21 Résection antérieure du rectum avec anastomose 48.66.22 Résection antérieure du rectum avec entérostomie du bout distal 48.66.25 Résection antérieure du rectum, transanal	Rectum 281	
		B. Moyen rectum=tiers median: >6-<12 cm de la marge anale = résection antérieure profonde du rectum (résection antérieure basse) et exérèse du mésorectum par voie abdominale	48.66.3- Résection antérieure profonde du rectum 48.66.31 Résection antérieure profonde du rectum avec anastomose 48.66.32 Résection antérieure profonde du rectum avec entérostomie du bout distal 48.66.35 Résection antérieure profonde du rectum, transanal		
		Rétablissement de la continuité par anastomose digestive basse colorectale mécanique ou manuelle et souvent iléostomie dont le but initial est provisoire (de décharge) :	Anastomose colo-rectale basse 	Iléostomie latérale ou colostomie terminale 	

Note 2 : depuis 2018, la Classification Suisse des Interventions chirurgicales différencie les résections antérieures du rectum dont la hauteur de la résection est en-dessous du repli péritonéal en deux catégories :

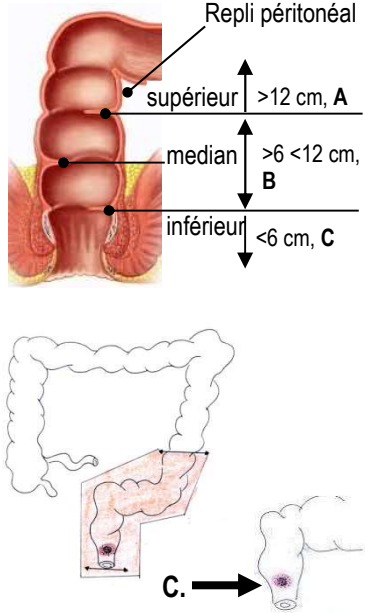
- Résection antérieure du rectum (A)
- Résections antérieures profondes du rectum (B).

Pour la résection antérieure profonde du rectum vaut en plus le critère de la présence d'une néoplasie maligne avec une hauteur du bord aboral de la tumeur ≤12 cm de la marge anale (ligne ano-cutanée)

Pour ces 2 catégories, la hauteur de la résection est située en-dessous du repli péritonéal = rectum (281). **Figure 2**

³ La distinction entre le haut, moyen et bas rectum à partir de la marge anale est une définition valable. Du point de vue de la technique chirurgicale elle-même, le chirurgien se base également sur la réflexion péritonéale (cul-de-sac de Douglas) pour distinguer la localisation d'une tumeur en dessous ou en dessus de celle-ci

Document 15 **swissnosc** SSI-module

Localisation	Résection / anastomose / entérostomie	Codes CHOP			
<p>C. Tumeur du bas rectum (0 – <6 cm de la marge anale⁴)</p> 	<p>Selon la localisation de la tumeur du bas du rectum, la résection s'effectue sans (C1) ou avec (C2) conservation du sphincter</p> <p>C1. Résection du rectum sans conservation du sphincter</p> <p>→ Si le sphincter anal externe est atteint : amputation abdomino-périnéale suivie d'un anus « artificiel » définitif situé à Gauche</p>	48.5-	Résection du rectum sans conservation du sphincter	Rectum 281	
		48.51	Résection abdomino-périnéale du rectum		
		48.53	Résection abdomino-sacrée, sacro-périnéale et périnéale du rectum		
			48.59	Autre résection sans conservation du sphincter	
			Résection abdomino-périnéale du rectum	Colostomie terminale définitive	Rectum 281
	<p>C2. Résection avec conservation du sphincter</p> <p>→ Résection antérieure très basse (colo-anale) conventionnelle</p> <p>→ Résection intersphinctérienne pour les tumeurs situées à moins de 1-2 cm du sphincter anal</p>	48.66-	Résection du rectum avec conservation du sphincter	Rectum 281	
	48.66.1-	Résection en manchette et résection tubulaire du rectum			
	48.65	Résection du rectum selon Duhamel			
	Anastomose colo-anale très basse	Mécanique	Manuelle	Rectum 281	

- 1. Amputation abdomino-périnéale:** résection par **voie abdominale** du bas sigmoïde, du rectum pelvien avec le mésorectum et par **voie périnéale** du canal anal, de l'appareil sphinctérien, d'une partie des releveurs de l'anus et de la peau péri-anale. La colostomie est définitive. L'amputation est réservée au patient dont la fonction sphinctérienne est mauvaise, respectivement lorsque la tumeur infiltre les sphincters en particulier le sphincter externe
- 2. Résection antérieure très basse:** résection avec préservation des sphincters suivie d'une anastomose colo-anale mécanique ou manuelle protégée par une iléostomie. La préservation sphinctérienne se fait techniquement par une anastomose colo-anale
- 3. Résection intersphinctérienne** inclut une résection du sphincter anal interne

⁴ La distinction entre le haut, moyen et bas rectum à partir de la marge anale est une définition valable. Du point de vue de la technique chirurgicale elle-même, le chirurgien se base également sur la réflexion péritonéale (cul-de-sac de Douglas) pour distinguer la localisation d'une tumeur en dessous ou en dessus de celle-ci